Cerrahi öncesi BOLD fMRI ve difüzyon traktografisi için eşzamanlı çoklu kesitli (SMS) görüntüleme: vaka örnekleri

Andreas J. Bartsch[1,2,3]

[1] Radiologie Bamberg, Almanya
[2] Nöroradyoloji Departmanları, University of Heidelberg ve University of Wuerzburg, Almanya
[3] Oxford Centre for Functional MRI of the Brain (FMRIB), University of Oxford, İngiltere

Giriş

Eşzamanlı çoklu kesitli (SMS) görüntüleme, MRG'nin zamansal örneklemesini hızlandırıyor ve zamansal çözünürlükte eşi görülmemiş artışlar sağlıyor. Bu sadece araştırma için değil, aynı zamanda şu anda ortaya çıkmakta olan çeşitli klinik uygulamalar için de ilgi çekici.

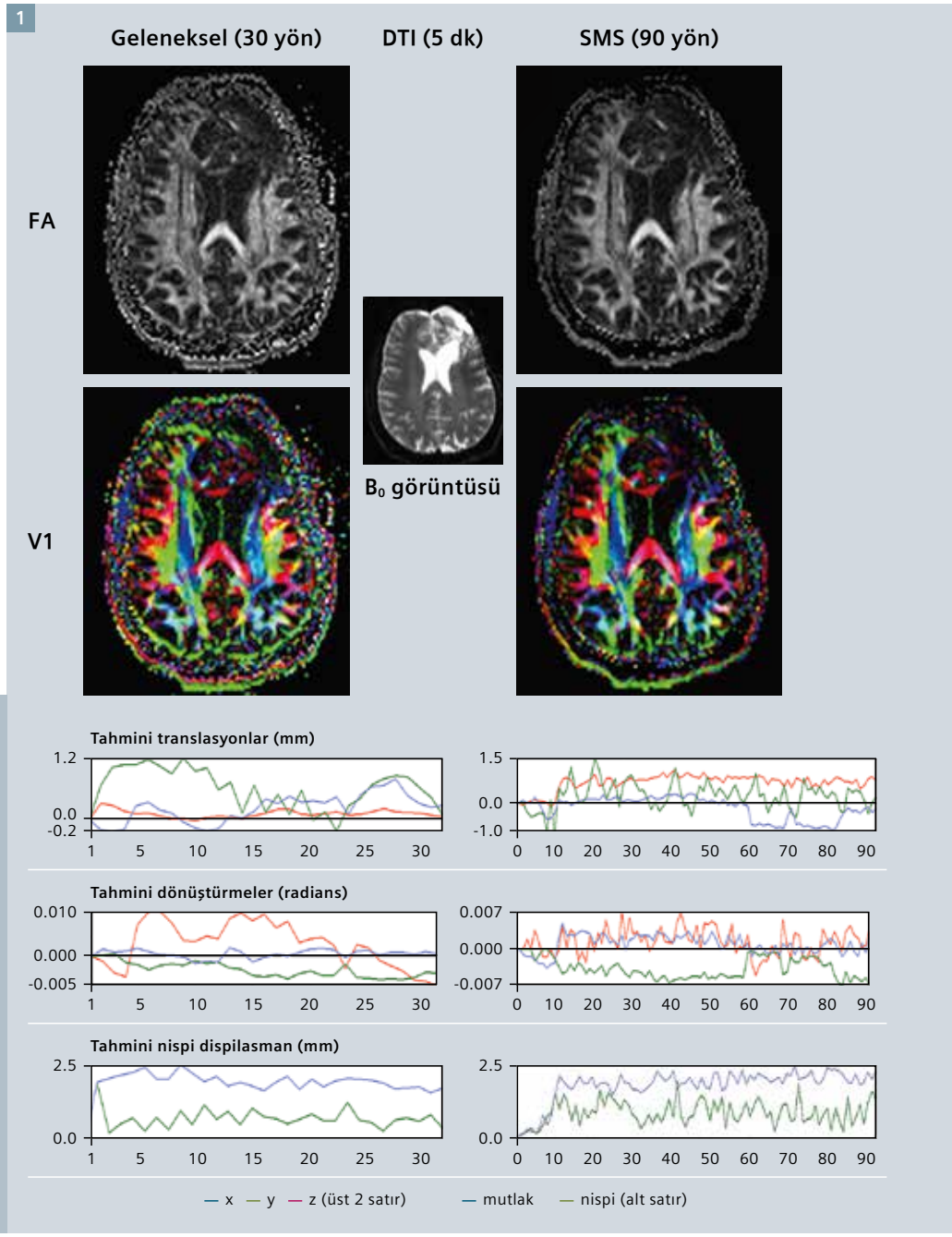

1 Kısmen rezekte edilmiş sol frontal olligodendroglimaya sahip bir hastada, her ikisi de 5 dakikada izotropik 1,8 mm tüm beyin kapsamı ile kaydedilmiş geleneksel (30 difüzyon şifreleme yönü) ve SMS DTI'ın (90 yön, SMS faktörü 3) karşılaştırması (aynı kesit ama taramalar ortak kaydedilmemiş). Çevrimiçi üretilen FA (üst) ve renk kodlu V1 haritaları (orta) SMS ile örneklenmiş daha fazla difüzyon yönlerinden daha az gürültülü tahminler ortaya koyuyor. Aradaki hacim hareketi geleneksel DWI'a kıyasla (alt) SMS için biraz daha düşük olma eğilimi gösteriyor.
T2 ağırlıklandırması dışında difüzyona sahip olmayan ortadaki görüntüde sol frontal loba yaslanan bir subdural higroma belirgin.

SMS ile yoğun zamansal örnekleme, zaman serisi araştırılırken zamansal dinamiklerle ilgili yeni anlayışlar sunuyor. Örneğin istirahat durumu fMRI'ın hassasiyetini iyileştirdiği kanıtlandı. Aynı zamanda difüzyon MRG'sinde, edinim sürelerini kısaltmak için veya uzamsal görüntü çözünürlüğünü ve/veya kapsamını arttırmak için daha fazla bilgi şifrelemek üzere kullanılabiliyor (örn. daha fazla difüzyon yönü kaydederek; Şekil 1) [8, 10, 18].

SMS görüntülemesinin eko-düzlemsel görüntüleme (EPI / echo-planar imaging) ve turbo spin eko (TSE) gibi farklı pulse sekansları için uygulanabilir olmasına rağmen, özellikle BOLD fMRI ve difüzyon EPI için özel bir ilgi topladı. SMS hızlandırılmış EPI'nin istatistiki güveni arttırabilmesine ve/veya klinik BOLD fMRI'ın deneysel tarama süresini kısaltabilmesine rağmen (bu makaledeki Şekil 2'ye bakın), hızlı zamansal örneklemenin önemi difüzyon EPI için özellikle belirgin hale geliyor. Burada, çoklu yönlü (MDDW / multi-directional) ve yüksek açılı difüzyon ağırlıklı görüntüleme (HARDI / high-angular resolution diffusion-weighted imaging), olasılıkla çoklu b-değeri kabukları boyunca, difüzyon tensörü (DTI / diffusion tensor, Şekil 1) veya kortozis görüntüleme (DKI) ve traktografi (Şekil 2, 3, 5, 6) için önemli. Örneğin, geleneksel DTI'a kıyasla aynı süre içerisinde SMS ile 3 kat daha fazla özgün difüzyon yönü kaydetmek, fraksiyonel anizotropideki (FA) ve renk şifreli ilk özvektör (V1) haritalarındaki gürültüyü azaltabiliyor (Şekil 1, üst).

Sadece 3 difüzyon şifreleme yönü gerektiren DWI için (örn. inme veya epidermoid görüntüleme), edinim hızı bakımından, kazanılabilecek nispeten az zaman bulunuyor. Burada, SMS varsayılan görüntüleme süresini sadece çok az ve her bir tüm beyin ortalaması için 15 – 20 saniye gücünde azaltıyor. 10 saatte 40'a varan nöroradyolojik hastayı tarayan yoğun bir muayenede, bu, günde bir ilave hastanın muayene edilebilmesi anlamına gelebiliyor.

Daha yeknesak yönlü ve periferik sinir sisteminde olduğu gibi birkaç kesişen life sahip yapıları inceleyen traktografi veya DTI için, SMS'in sunduğu potansiyel faydalar büyük ihtimalle daha az olarak daha fazla difüzyon yönünün örneklenmesiyle ve daha çok olarak kapsamın genişletilmesiyle ve izotropik kayıtları kolaylaştırmakla bağlantılı. Çok sayıda kesişen lifin ve perifokal tümör ödemi gibi alçak FA alanlarına traktografinin görüldüğü yapılar için, daha çok difüzyon yönüyle örnekleme yapılması, ilgilenilen lif yollarının takibini önemli ölçüde iyileştirebiliyor (Şekil 2, alt). Bugünlerde difüzyon traktografisi düzenli olarak cerrahi öncesi planlama ve intraoperatif nöro-navigasyon için fMRI'ı tamamlıyor. Burada, SMS, örneğin, SMS'siz karşılaştırılabilir geleneksel kayıtlar, özellikle MRG aynı oturumda gerçekleştiriliyorsa, klinik hastaların tarama toleransını aşacakken, yüksek çözünürlüklü (1.8 mm izotropik) difüzyon-ağırlıklı (örn: b = 1500 s/mm2'de) tüm beyin verilerini 10 dakikadan kısa sürede 160 özgün şifreleme yönünde kaydedebilmemizi sağlıyor.

Buna ek olarak, SMS görüntülemesiyle daha hızlı tarama, en azından teorik olarak hareket artefaktlarını azaltabilir. Birbirini takip eden hacimler arasındaki hareket dışında, hacim içi hareket de genellikle düzeltilebilir değil. Bizim deneyimlerimize göre, EPI hacimleri arasındaki tahmin edilen hareket, SMS kayıtları için biraz daha düşük olma eğiliminde (Şekil 1, alt). Bu nedenle, SMS, kaydedilen taramaların kalitesini arttırabilir.

fMRI için SMS, verilerin korelasyon yapısını ve "spin geçmişini" değiştiriyor. İstatistiki modelleme ve çıkarım korelasyon yapısını etkilerken SMS fMRI'daki yoğun zamansal örnekleme ise verileri, "spin geçmişinin" etkilerini ortadan kaldırmaya yönelik denoize edici prosedürlere karşı daha uygun hale getiriyor. Bireysel hasta seviyesinde elde edilebilen "fonksiyonel" sinyal-gürültü oranlarında (SNR) potansiyel kazanımlar dikkate alındığında, SMS fMRI, klinik uygulamalar için cazip. Tespit edilen fonksiyonel sinyalin her bir ölçümle lineer olarak toplandığı ve ölçüm sayısının kareköküyle rastlantısal gürültünün arttığı varsayılırsa, "fonksiyonel SNR'ye, örneklemlerin sayısının kareköküne göre artacaktır. Diğer bir deyişle, eğer aynı fonksiyonel sinyali dört defa ölçersek ve ölçümleri toplarsak, SNR'yi, tek bir ölçüme kıyasla 2 faktör değerinde arttırırız. Bu varsayımların indirgeyici olmalarına rağmen, SMS'in, istatistiki güveni arttırması söz konusu ve bu kazanımlara şu amaçlarla yatırım yapılabilir

I) birinci seviye FMRI sonuçlarını daha sağlam kılmak (bkz. bu makaledeki Şekil 2),

II) ölçümlerin uzaysal çözünürlüğünü arttırmak ve/veya

III) deneysel edinim süresini kısaltmak.

fMRI'ın ve difüzyon traktografisinin uzaysal çözünürlüğünü arttırmak, anatomik taramaların kayıt edilmesi dahil uzaysal doğruluğu iyileştirmek üzere klinik uygulamalar için ilgili ancak ölçülen sinyal, voksel boyutuyla neredeyse lineer bir şekilde azaldığı için SNR'de bir kayıp kusuru söz konusu. Buna ek olarak, termal sesin nispi katkısı da daha yüksek uzaysal çözünürlüklerde lineer olmayan bir şekilde artıyor. Görev temelli SMS fMRI verilerinin, karşılaştırılabilir sonuçlar elde etmek için düşük çözünürlüklü kayıtlarla benzer miktarda yumuşatma gerektirme eğiliminde olmasının nedeni de bu [11]. Ancak, özellikle cerrahi öncesi fMRI'a ilişkin yakın zamanlı istatistiki ilerlemeler, yumuşatmanın potansiyel olarak zararlı etkilerinin (uzayda hatalı pozitif veya negatif tespitlere neden olan daha büyük aktivasyonların bulanıklaşması veya daha küçük aktivasyonların ortadan kalkması) önlenebileceğini gösteriyor [16].

Hastaların (özellikle çocukların (1), yaşlıların, nörofizyolojik engellilerin, zihinsel engellilerin ve zor tedavi

1 MR taramasının fetüsleri ve iki yaşın altındaki enfantları görüntülemek için güvenli olduğu kanıtlanmamıştır. Sorumlu bir doktorun, MRG muayenesinin faydalarını diğer görüntüleme prosedürleriyle karşılaştırarak değerlendirmesi gerekmektedir.

edilebilen epilepsilere sahip olanların) genellikle uzun tarama süreleri için sınırlı toleransa sahip oldukları düşünüldüğünde, yüksek kaliteli veriler elde etmek için SMS-hızlandırılmış taramanın potansiyel faydaları önemli. Aynı zamanda da açıkça görülebilen bir dezavantaj var: İşitsel ses karakteristikleri geleneksel ve SMS EPI'de aynı (temel frekans pili okuma gradyanının eko boşluk aralığıyla belirleniyor [5]) ve periferik sinir uyarıları riski (hızlı okuma gradyan geçişleri nedeniyle) arttırılmamalı. Aslında, son üç yılda bu türden olayların sayısının arttığını gözlemlemedik.

SMS hızlandırması ile daha fazla zaman noktası ve difüzyon yönü kaydetmek fMRI'ın ve difüzyon traktografi sonuçlarının istatistiki güvenini arttırabiliyor. Bu türden iyileştirmeler, fonksiyonel aktivasyonları ve yapısal bağlantılandırılabilirlikleri tespit etmek için daha fazla uzaysal kapsamla ve maksimum yükseklik olasılıklarıyla sonuçlanabiliyor. Diğer bir deyişle, SMS, fonksiyonel ve difüzyon MRG'sinin hassasiyetini iyileştirebiliyor. Hassasiyet, bunların çoğu hatalı negatif tespitleri en aza indirgeyerek hastada yeni klinik kusurlara neden olmayı önlemeyi amaçladıkları için cerrahi öncesi fMRI ve traktografi uygulamaları için çok önemli.

Bu nedenle, cerrahi öncesi BOLD fMRI ve difüzyon traktografisi, SMS-hızlandırılmış EPI'nin kullanımının belirgin klinik avantajlara dönüşmesini beklediğimiz birincil örnekler ve seçilmiş örnek olaylara dayalı olarak bu bağlamda bu teknoloji ile ilgili deneyimlerimizi paylaşmaya karar verdik.

SMS'in faydalarıyla ilgili vaka örnekleri

Geleneksel ve SMS fMRI ve difüzyon-ağırlıklı EPI'nin baş başa karşılaştırmaları, bu makaledeki Şekil 1 ve 2'de yapılıyor. Şekilde 2 şu temel bulguları ortaya koyuyor:

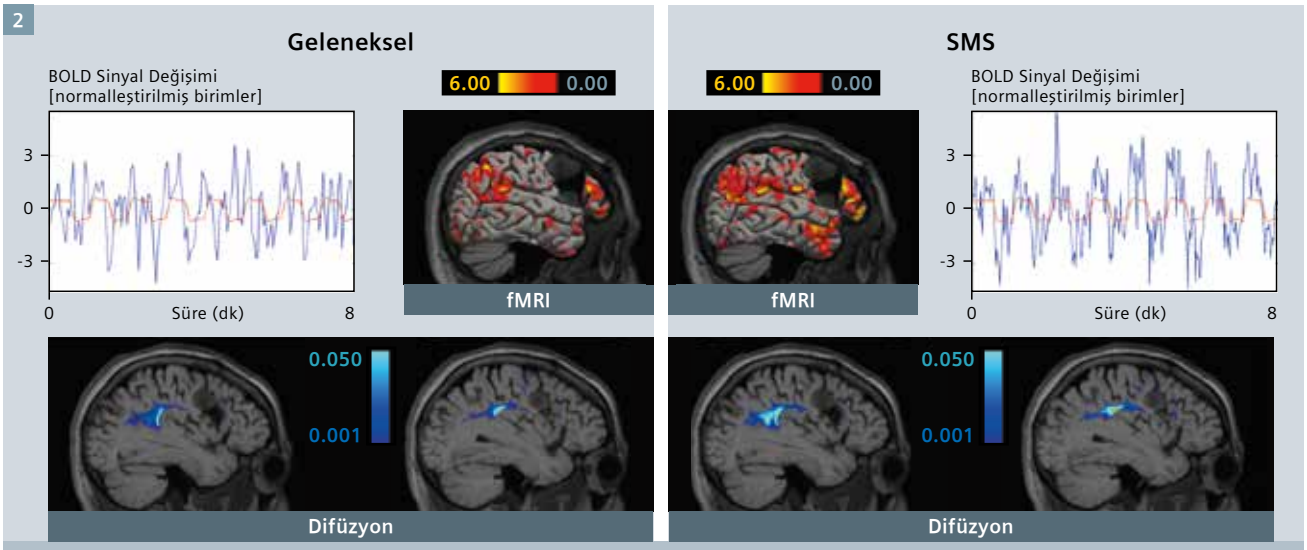

2 İkinci ameliyat öncesinde yenilenen sağ frontal düşük düzey gliomaya sahip solak bir hastada geleneksel ve SMS BOLD fMRI'ın karşılaştırması (üst; TR 3.0 vs 1.5 saniye) ve difüzyon traktografisi (alt; 60 vs 180 yön; faz tersine çevirme ile çarpıtma düzeltilmiş – Şekil 3). SMS ile uzaysal fMRI çözünürlüğünü ikiye katlamak dil paradigmasıyla ilişkili aktivasyonların istatistiki güvenini arttırdı (bağımsız bir bileşen analizi ICA tarafından elde edilen kırmızı-sarı Z istatistikleri / çift regresyon) ve modelle (kırmızı; 0.2 vs. 0.7; üst) ilgili zaman akışlarının (mavi) zamansal korelasyonunu iyileştirdi. Benzer bir şekilde, SMS ile difüzyon yönlerinin sayısını üç katına çıkarmak, üst boylamsalın / yay demetinin akış çizgilerini rekonstrükte etmek için olan koşullu olasılıkları arttırdı (mavi-açık mavi, çekirdekten hedefe yapacak şekilde örneklem sayısının %1'inde eşiklenmiş [6]; alt)

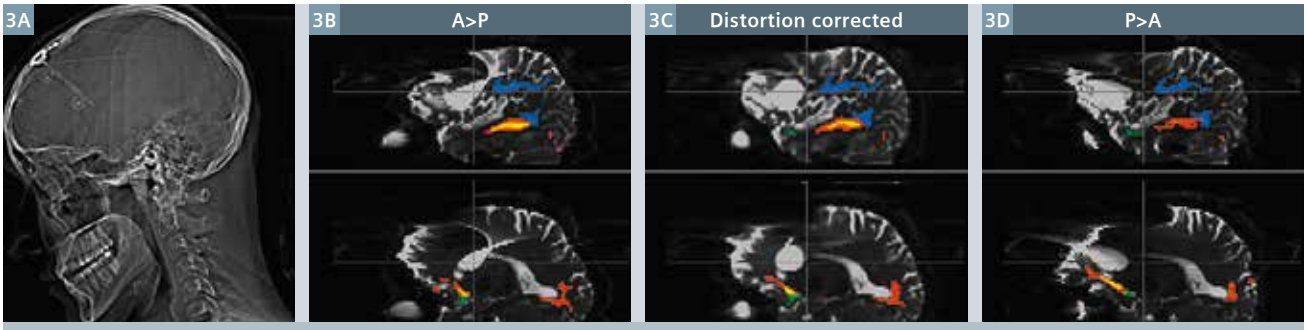

3 Alternatif faz şifrelemeleri kullanarak SMS SE-EPI ile çarpıtma düzeltme (A>P (3B) vs. P>A (3D)). Sol fronto operküler sistik gangliogliomа, kraniyofiks ve Ommaya rezervuarına sahip hasta (3A). Arkuat (mavi-açık mavi), inferior boylamsal (kırmızı-sarı) ve unsinat (yeşil-açık yeşil) demetine sahip SMS DI'ın olasılıksal traktografisi. Faz şifreleme yönüne bağlı olarak tümör kistinin çarpıtılmasına ve bunun sonucunda olan çapraz tellerin işaret ettiği nöro-navigasyon hatasına dikkat edin.

Şekil 2'de gösterilen hastada, sağ beyin konuşması birincil kısmi tümör rezeksiyonu sırasında intraoperatif elektrik uyarımı haritalaması (ESM / electrical stimulation mapping) ile zaten doğrulandı. Ancak o zamanlar ESM, bir dizi intraoperatif kriz ile karmaşıklaştırılıyordu ve ikinci rezeksiyon öncesi geçerli fMRI muayenesi, yinelenen, düşük düzey glioma ve kortikal fMRI aktivasyonları arasında yeterli bir güvenlik marjını korumak için faydalı kabul ediliyordu (Şekil 2, üstte). Olasılıksal difüzyon traktografisi üst medial tümör bezesine göre yay demetinin yakınlığını ortaya koydu ve SMS, geleneksel difüzyon traktografisine göre daha küçük bir güvenlik marjına işaret etti (Şekil 2, altta). Nöro-navigasyon sistemine aktarılması için bu verileri beyin cerrahlarına düzenli olarak temin ediyoruz. Bu, ESM noktalarını tanımlamak ve fonksiyonel olarak ilgili anatomiye nöro-cerrahi yaklaşımı özelleştirmek için faydalı.

Şekil 2 – 6, SMS'in cerrahi öncesi fMRI ve traktografiye uygulanmasını daha da iyi bir şekilde gösteriyor. BOLD ve difüzyon ağırlıklı EPI'nin çarpıtma düzeltmesi, özellikle şunlara sahip hastalarda doğru cerrahi öncesi planlama ve intraoperatif navigasyon için gerekli:

I) kafatasının tabanına yakın lezyonlar

II) eski cerrahi, kraniyofiks ve metalik implantlar (Şekil 3). SMS spin-eko (SE) EPI şu anda alternatif faz şifrelemeleriyle çarpıtma düzeltme için alan haritası verileri elde etmek için en hızlı yöntem. Şekil 3, eğer geometrik çarpıtmalar yeterli şekilde düzeltilmezse görülebilecek önemli nöro-navigasyon hatasını gösteriyor.

Şekil 4'teki hastada SMS BOLD fMRI, serebrovasküler reaktivite haritalaması (CVRM / cerebrovascular reactivity mapping) için kullanıldı [17].

Rastlantısal olarak tespit edilen, ilk başta düşük düzey glioma sanılan ancak daha sonra herhangi bir spektral tümör paternine sahip olmadığı görülen sol supramarjinal fokal kortikal displazi (FCD), basit nefes tutmanın ortaya çıkardığı hiperkapnik dalgalanmalara tepki olarak BOLD sinyali değişimlerinde azalma ortaya koydu.

Engellenmiş veya azaltılmış serebrovasküler reaktivite kognitif görev tabanlı ve istirahat durumu fMRI sonuçlarının hatalı negatiflerini arttırabilir. Ancak, konuşma ve dil fonksiyonlarının SMS haritalamasına dayalı olarak, lezyonun dorsal akışta anlamlı bir lokasyona sahip olduğu düşünüldü ve birincil olarak SMS tarafından desteklenen ancak geleneksel BOLD fMRI tarafından desteklenmeyen bir sonuca varıldı. Geçtiğimiz iki yılda MR elastografisinin sağladığı azaltılmış mekanik uyumlulukla lezyonun takibi

4

Sereberovasküler Reaktivite Haritalaması (CVRM)

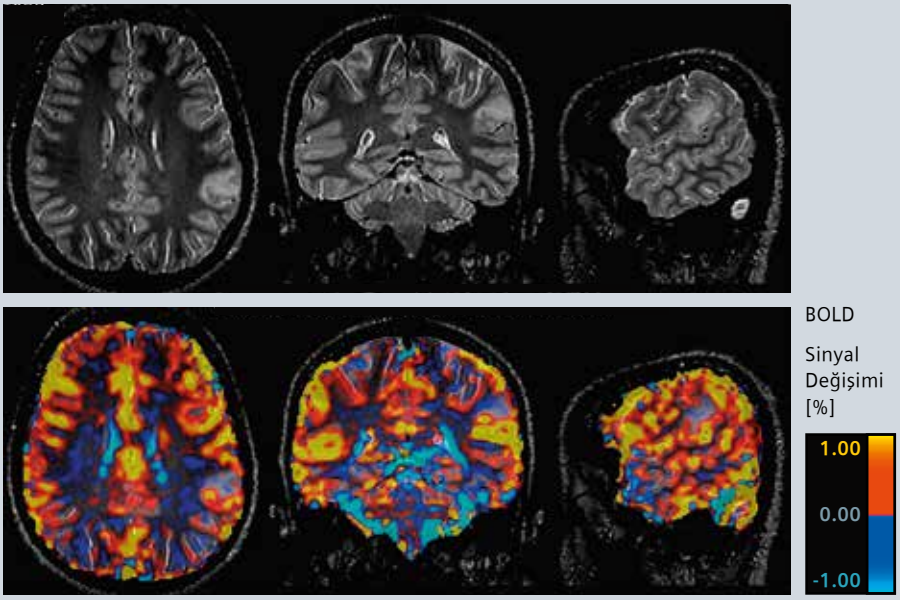

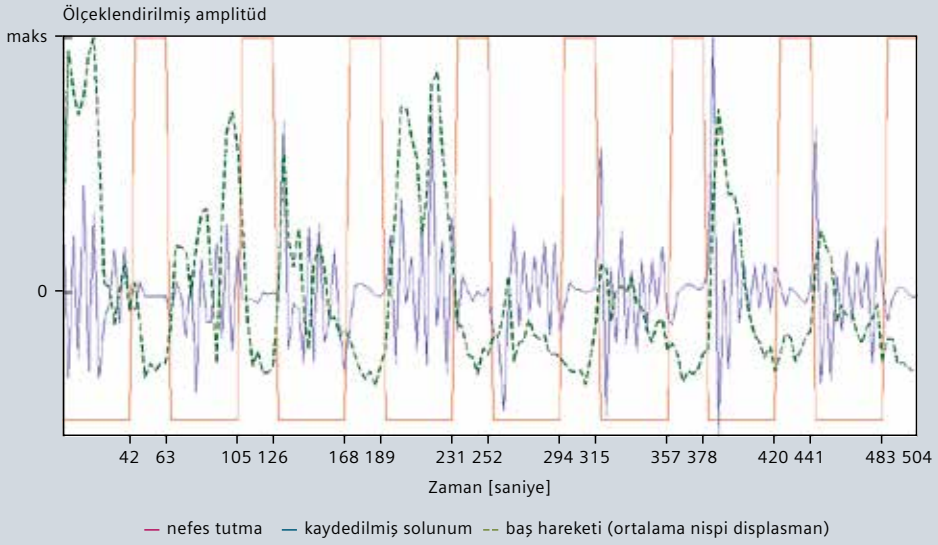

4 SMS BOLD fMRI'ın serebrovasküler reaktivite haritalaması (CVRM / cerebrovascular reactivity mapping). Üst: Sol supramarjinal fokal kortikal displazinin (FCD) SMS ile tespit edilmiş azaltılmış serebrovasküler BOLD reaktivitesi.
Alt: Nefes tutmasına sahip, Siemens'in kendine özel fizyolojik takibiyle kaydedilmiş solunum (mavi) fizyolojik takip onaylı hasta uyumluluğu, hareket düzeltme tahminleri, serbest solunum sırasında artmış baş hareketi (yeşil) ortaya koyuyor.

sabitti ve bu nedenle rezeksiyon önerilmedi.

Şekil 4 aynı zamanda gelişmiş fizyolojik sinyal takibinin kullanımını da ortaya koyuyor: Solunum, pulse ve EKG'nin hepsi SMS ile birlikte kaydedilebiliyor ve Siemens'in kendine özel uygulaması bu sinyalleri her bir edinilmiş kesit ve hacimle (psödo)-DICOM serisine kesin zamansal senkronizasyonla kaydediyor. Bunlardan, kaydedilen sinyaller, örneğin fMRI'da fizyolojik gürültünün etkilerini "azaltmak" için fizyolojik gürültü modellemesi için okunabiliyor. Bu özellik, fizyolojik sinyal takibini çok kolaylaştırıyor ve herhangi bir üçüncü taraf ekipmanına gerek kalmadan kullanmasını son derede rahat hale getiriyor.

Şekil 5 ve 6, invazif elektrokortikografi ve epilepsi cerrahisi öncesinde değerlendirilen ilaç dirençli nöbetlere sahip hastalar için SMS fMRI'ın ve difüzyon traktografisinin uygulamasını ortaya koyuyor.

Epilepsi, ilaca dirençli nöbetlere sahip olan ancak tespit edilebilir beyin lezyonlarına ve cerrahi öncesi tespit edilebilir nörokognitif engellere sahip olmayan (şekil 6'daki durum gibi) hastaların yeni cerrahi sonrası sorunlar geliştirmek konusunda özellikle risk altında olmaları bakımından tümör cerrahisinden farklılık gösteriyor. Buna karşılık, beyin tümörleri veya diğer intra-aksiyal lezyonlar için cerrahi geçiren hastalar ve cerrahi öncesi kusurlara sahip olmayan hastalar genellikle en iyi sonuçları veriyor (Şekil 2'deki durum gibi). Şekil 5'te gösterilen hasta, referakter nöbetlerin cerrahi tedavisi için düşünülen sol hemisferotomi öncesinde değerlendirilen, klasik Sturge-Weber sendromuna sahip 9 yaşında engelli bir erkek çocuğunun vakası (Şekil 5A, B). Birincil olarak etkilenen sol hemisferdeki mevcut olmayan görsel istirihat durumu fMRI sinyal dalgalanmaları (Şekil 5C), hastanın sağ görsel alan hemianopsisini yansıtıyordu. SMS BOLD fMRI ile konuşma haritalaması (pasif hikaye dinleme vs. karıştırılmış sesler), hem genel lineer modelleme (GLM /

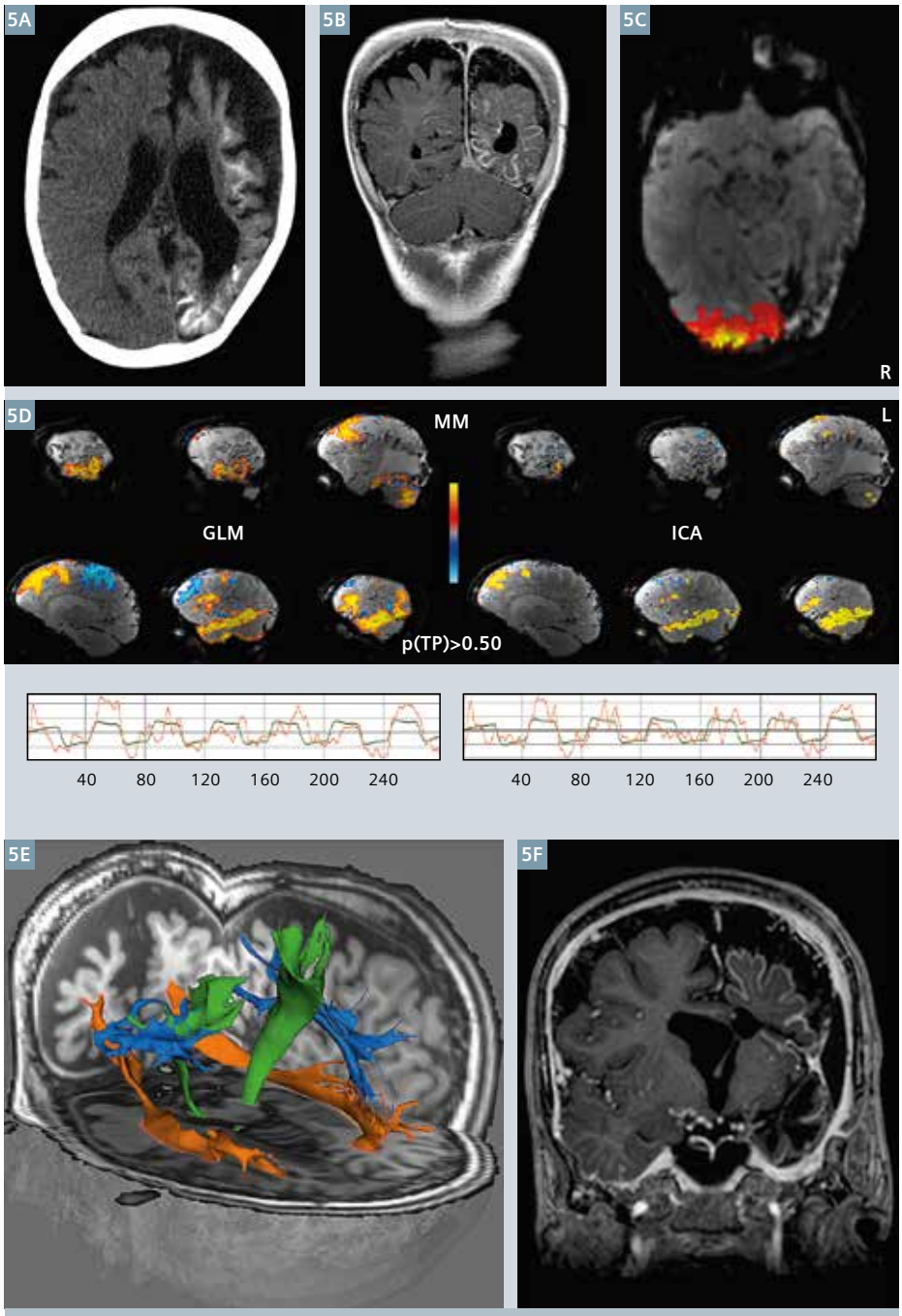

5 Refrakter nöbetlerin cerrahi tedavisi öncesinde Sturge-Weber sendromuna sahip bir erkek çocuktan SMS BOLD fMRI ve difüzyon traktografisi. Sol leptomeningeal anjiomatozis ve intra-aksiyal kalsifikasyonlar ortaya koyan Patognomonik CAT (5A) ve kontrast-geliştirilmiş T1-ağırlıklı MRG (5B). SMS BOLD fMRI, hastanın bir sağ görsel alan hemianopsisine denk gelen artkafa lobunda görsel bekleme durumu ağlarının sinyal dalgalanmalarını tespit etmedi (5C). SMS BOLD fMRI ile gerçekleştirilen konuşma haritalandırması, sağ hemisferik dil lateralizasyonuna işaret etti (5D). SMS difüzyon traktografisi, sol arkuatın (AF; mavi) ve piramidal (yeşil) yolun dejenerasyonuna işaret ederken sol inferior fronto-oksipital demet (IFOF / inferior fronto-occipital fasciculus; turuncu) büyük oranda değişmemiş görünüyordu. Bunu takip eden sol hemisferotomi, afezik kusurlar olmadan başarılıydı (5F).

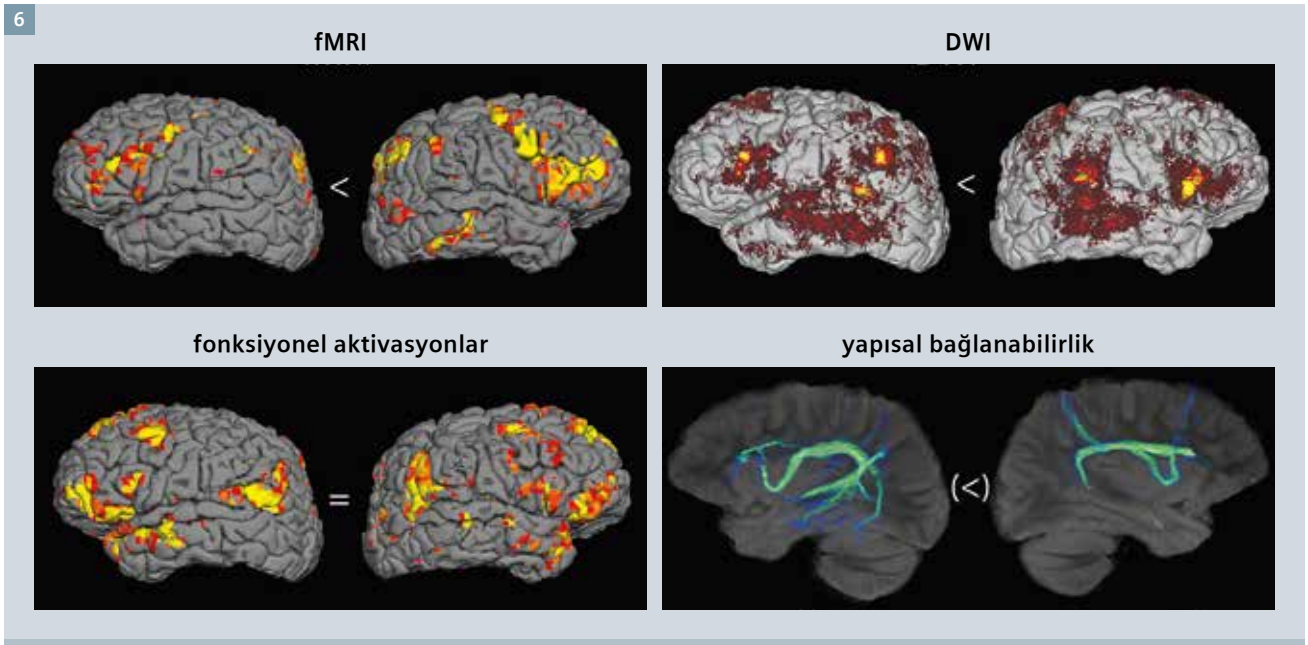

6 Belirgin bir lezyona sahip olmayan (yapısal MRG'ye göre) ancak ilaca karşı dirençli sol frontal loba sahip solak bir erkek çocuğunun SMS BOLD fMRI ve difüzyon traktografisi. SMS BOLD fMRI ile konuşma haritalaması (sol) paradigma bağlantılı iki bileşen tespit etti: bir sağ lateralize (üst sol) ve diğeri bilateral (alt sol). SMS difüzyon traktografisi (sağ) yay demetine ilişkilendirme fiber projeksiyon olasılığına sahip sağ üçgen aktivasyon olasılıklarının uzaysal çapraz korelasyonunu ortaya koydu (üst sağ). Anterior segmenti solda hipoplastikti (alt sağ). Sağ Broca'nın baskınlığının olası olduğu düşünüldü ve nöbetin fokusunu daha da lokalize etmek için invazif sol frontal elektrokortikografi (ECoG / electrocorticography) önerildi.

general linear modelling; model zaman ilerlemesi yeşil) hem de istatistiki çıkarım için uzaysal karışık modelleme (MM / mixture modelling) ile bağımsız bileşen analizi (ICA / independent component analysis) kullanarak baskın olarak sağ hemisferik aktivasyonlar (Şekil 5D) tespit etti [20]. Sağ beyin konuşma kabiliyeti daha sonra sol intrakarotid WADA testiyle doğrulandı ve olasılıksal SMS difüzyon traktografisiyle tespit edilen özellikle posterior segmentteki sol yay demetinin dejenerasyonuna denk geldi (Şekil 5E). Benzer bir şekilde, sol korteks-omurilik yolu, hastanın sağ hemiparezisine denk gelen dejenerasyon işaretleri gösteriyordu (ve tarafsız el kullanımını engelliyordu). Sol hemisferotomi başarıyla gerçekleştirildi (Şekil 5F) ve önceleri sık görülen nöbetleri ortadan kaldırdı ve afazik komplikasyonlara neden olmadan ancak sadece hemiparezinin hafifçe kötüleşmesine neden oldu. SMS ile hızlı zamansal örnekleme, hastanın tarama toleransını aşmadan yüksek kaliteli veri (280 fMRI zaman noktası, 320 difüzyon yönü) elde edecek şekilde BOLD fMRI ve difüzyon traktografisi için edinim süresini (< 30 dk) minimize etmek için önemliydi.

Şekil 6, WADA testi için elverişli olmayan, lezyon görülmeyen ilaca dirençli epilepsiye sahip olan bir hastanın vakasını gösteriyor. Hasta, invazif elektrokortikografi (ECoG) öncesi dil organizasyonunun / lateralizasyonunun mümkün olan en iyi invazif olmayan değerlendirmesi için sevk edildi. ECoG'nin nöbet fokusunu daha iyi lokalize ettiği düşünülüyordu. 13 yaşındaki solak erkek çocuk, sol frontal lobdan doğan (skalp eeg'sine göre) ve gerçekleştiğinde konuşma becerisini koruyabildiği refrakte nöbetlere sahipti. Bağımsız bileşen analizi (ICA / independent component analysis) kullanarak, SMS BOLD fMRI ile gerçekleştirilen konuşma haritalaması, iki paradigma ilişkili bağımsız bileşen tespit etti – biri, sağ inferior frontal gyrusun üçgen parçasına lateralize ve diğeri de büyük ölçüde bilateral aktivasyonlara sahip. Bunlar olasılıkla, sırasıyla, konuşma ve dil işlemenin dorsal ve ventral akışına denk gelmekteydi [12]. Dorsal akış fMRI bileşeninin lateralizasyonu, artikülasyon için, sol frontal nöbetler sırasında ifade edici konuşmanın korunması ile tutarlı sağ beyin konuşma baskınlığına işaret ediyordu. Ancak, fMRI'ın kendi başına gerekli aktivasyonları gereksiz (ortak-) aktivasyonlardan ayırt edememesi önemli bir sınırlama oluyor. Bu nedenle, fonksiyonel bağlanabilirlik profillerini yapısal bağlanabilirlik profilleri ile ilişkilendiren sağ beyin konuşma baskınlığını ispat etmek istedik [6, 13]. Olasılıksal SMS difüzyon traktografisi, sağ lateralize fMRI aktivasyonları ile yay demetinin (AF / arcuate fasciculus) sağ üçgen projeksiyonları arasında, solda önemli olmayan son derece yüksek bir bağıntı ortaya koydu. Solda, AF'nin anterior segmenti hipoplastikti. Bu durum, ortak fMRI ve difüzyon analizinin sofistike bir klinik uygulamasına örnek teşkil ediyor. SMS, altta yatan yüksek çözünürlüklü verileri (1.8 mm izotropik), hastanın azaltılmış tarama uyumluluğuna göre ayarlanmış minimal tarama süresinde (25 dakika) üretmek için gerekliydi.

Burada sunulan vaka örnekleri, SMS'in klinik uygulamaya aktarılmaya hazır olduğunu açıkça ortaya koyuyor. SMS'in fMRI'ın istatistiki güvenini ve difüzyon traktografi sonuçlarını arttırabildiğini ortaya koyduk. Bu çok değerli. Bu kazanımlar aynı zamanda uzaysal görüntü çözünürlüğünü ve kapsamını iyileştirmek, uzaysal ortak kaydı intraoperatif nöro-navigasyon için yüksek çözünürlüklü anatomik taramaları arttırmak ve/veya edinim sürelerini kısaltmak için kullanılabiliyor. En son olarak da SMS, cerrahi öncesi fMRI ve traktografiyi görev performansının bireysel sınırlamalarına ve bakımını yaptığımız hastaların tarama toleransına göre daha iyi özelleştirebilmemizi sağlayabiliyor.

Cerrahi öncesi fMRI ve difüzyon traktografisi, bu heyecan verici teknolojiden faydalanacak. İşitsel tarama konforu bakımından, artan spesifik emilim oranına (SAR / increased specific absorption rate) veya istenmeyen periferik uyarılara rağmen herhangi bir kusur söz konusu değil. SMS'in yoğun zamansal örneklemesi ayrıca kazanımların büyük olabildiği ve potansiyel olarak vejetatif durumları minimal bilinçli durumlardan veya kilitlenmiş hastalardan daha iyi ayırt edebilen gerçek zamanlı fMRI uygulamaları için klinik açıdan ilgi çekici olabilir. Ancak, bu türden klinik uygulamalarının faydalarının henüz değerlendirilmeleri gerekiyor.

Referanslar

1 American College of Radiology (ACR), 2007: http://www.asfnr.org/wp-content/uploads/fMRI-Clinical-Guidelines.pdf.

2 American Society for Functional Neuroradiology (ASFNR), 2012: http://www.asfnr.org/wp-content/uploads/ASFNR-Guidelines-for-DTI.pdf and http://www.asfnr.org/cpt-codes/.

3 Anderson, J. L. R. (2014). Geometric distortions in diffusion MRI. In: Diffusion MRI: from quantitative measurement to in-vivo neuroanatomy. Johansen-Berg, H. & Behrens, T. E. (Eds.), 2nd edition, Elsevier Academic Press, Amsterdam (ISBN 978-0-12-396460-1), 2014. pp. 63-85.

4 Bartsch, A. J., et al., Diagnostic functional MRI: illustrated clinical applications and decision-making. J Magn Reson Imaging, 2006. 23: 921-932.

5 Bartsch, A. J., et al., Scanning for the scanner: FMRI of audition by read-out omissions from echo-planar imaging. NeuroImage, 2007. 35: 234-243.

6 Bartsch, A. J., et al., Presurgical tractography applications. In: Diffusion MRI: from quantitative measurement to in-vivo neuroanatomy. Johansen-Berg, H. & Behrens, T. E. (Eds.), 2nd edition, Elsevier Academic Press, Amsterdam (ISBN 978-0-12-396460-1), 2014. pp. 531-568.

7 Bartsch, A.J., et al., Erratum to: State-of-the-art MRI techniques in neuroradiology: principles, pitfalls, and clinical applications. Neuroradiology, 2015. 57(10):1075.

8 Feinberg, D. A., et al., Multiplexed echo planar imaging for sub-second whole brain FMRI and fast diffusion imaging. PLoS One, 2010. 5(12): e15710.

9 Gallichan, D., et al., TREMR: Table-resonance elastography with MR. Magn Reson Med, 2009. 62(3): 815–821.

10 Glasser, M. F., et al., The minimal preprocessing pipelines for the Human Connectome Project. NeuroImage, 2013. 80:105-24.

11 Harms, M. P., et al., Impact of multiband EPI acquisition in a simple FMRI task paradigm analysis. OHBM (Human Brain Mapping Conference), 2013. 3448.

12 Hickok, G., et al., The cortical organization of speech processing. Nat Rev Neurosci, 2007. 8: 393-402.

13 Homola, G. A., et al., A brain network processing the age of faces. PLoS One, 2012. 7: e49451.

14 Jones, D. K., The effect of gradient sampling schemes on measures derived from diffusion tensor MRI: a Monte Carlo study. Magn Reson Med, 2004. 51: 807-815.

15 Kalcher, K., et al., The spectral diversity of resting-state fluctuations in the human brain. PLoS One, 2014. 9(4):e93375.

16 Liu, Z., et al., Pre-surgical fMRI Data Analysis Using a Spatially Adaptive Conditionally Autoregressive Model. Bayesian Analysis, 2015. http://projecteuclid.org/euclid.ba/1440594946.

17 Pillai, J. J., et al., Cerebrovascular reactivity mapping: an evolving standard for clinical functional imaging. AJNR Am J Neuroradiol, 2015. 36(1):7-13.

18 Setsompop, K., et al., Blipped-controlled aliasing in parallel imaging for simultaneous multislice echo planar imaging with reduced g-factor penalty. Magn Reson Med, 2012. 67: 1210-1224.

19 Smith, S. M., et al., Resting-state fMRI in the Human Connectome Project. NeuroImage, 2013. 80: 144-168.

20 Woolrich, M., et al., Mixture Models with Adaptive Spatial Regularisation for Segmentation with an Application to FMRI Data. IEEE Trans. Medical Imaging, 2005. 24(1):1-11.

İletişim

Andreas Joachim Bartsch, M.D.
Radiologie Bamberg
http://www.radiologie-bamberg.de/
Heinrichsdamm 6
96047 Bamberg
Almanya
bartsch@radvisory.net